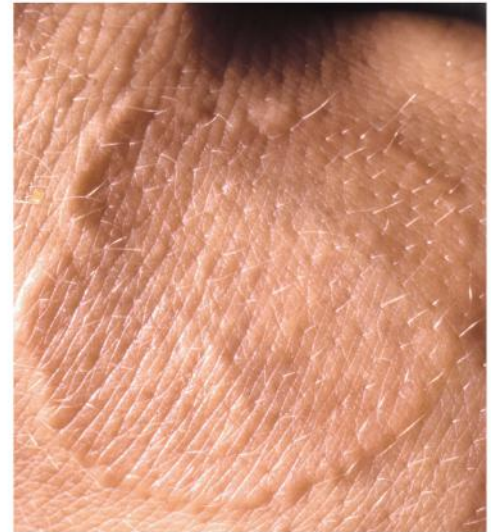
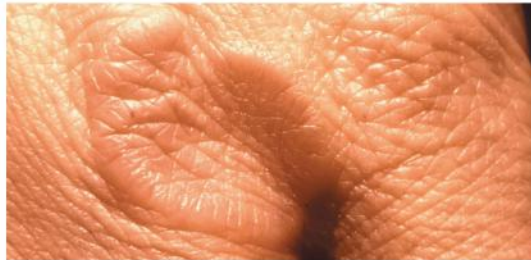

Patientinformation

Vid denna sjukdom uppstår knutor i hudens bindväv av okänd orsak.

Personer med denna åkomma är i övrigt vanligen helt friska. Sjukdomen har inget samband med allergi eller reumatisk sjukdom. Den är vanligast hos barn och yngre kvinnor. De flesta fallen (70%) ses hos personer under 30 års ålder



Klinisk bild

Knutorna sitter vanligen på handryggar, knogar och fotryggar men kan uppkomma även på andra ställen. De har en tendens att uppträda i ringformer. Enstaka knutor kan vara hudfärgade, rodnade eller blåroda. De är vanligen i övrigt helt symtomlösa och kliar inte.

Ibland uppkommer större områden, upp till flera cm i diameter, som är röda eller blåbrunt rodnade och där knutor är synliga endast i kantområdena.

Sjukdomsförlopp

Hudförändringarna är helt ofarliga och självläker vanligen inom 2 års tid. I en del fall (ca 25%) kan knutorna däremot vara envisa och kvarstå i många år.

Återfall längre fram i livet förekommer men läker då vanligen fortare än första gången.

Behandling

Granuloma anulare är svårbehandlad. Oftast brukar man avvakta och se om förändringarna självläker. Tunnare förändringar kan ibland påskyndas till läkning med stark kortisonsalva medan tjockare knutor i regel är envisa. Injektionsbehandling med t ex kortisonlösning används ibland med viss framgång. I de sällsynta fall där man har mycket utbredda förändringar kan särskild specialistbehandling krävas.

Patientinformationen är producerad av doc. Göran Wennersten, redigerad av doc. Håkan Mobacken i samarbete med www.pdf.nu hemsidan för hudläkare o allmänhet